

# BERKALA PERIKANAN TERUBUK

**Volume. 38 No. 2**

**Juli 2010**

Kajian Tingkat Penerimaan Konsumen Terhadap Produk Sasate Ikan Patin ( <i>Pangasius hypophthalmus</i> ) <b>Syahrul, Dewita dan Sukirno Mus</b>	<b>1-10</b>
Penggunaan Kitosan Dari Kulit Udang Dalam Menurunkan Kadar Total Suspended Solid (TSS) Pada Limbah Cair Industri Plywood <b>Sampe Harahap</b>	<b>11-20</b>
Pengaruh Frekuensi Pemberian Pakan Yang Berbeda Terhadap Pertumbuhan dan Kelulushidupan Ikan Selais ( <i>Ompok hypophthalmus</i> ) <b>Mulyadi, Usman MT dan Suryani</b>	<b>21 - 40</b>
Analisis Permintaan Terhadap Ikan Budidaya Konsumsi Di Kecamatan Singingi Hilir Kabupaten Kuantan Singingi <b>Trian Zulhadi, SE, M. Ec</b>	<b>41 - 51</b>
Tepung Silase Kepala Udang Sebagai Pengganti Tepung Ikan Pada Pakan Benin Ikan Jelawat ( <i>Leptobarbus hoevenii</i> Blkr.) <b>Hendry Yanto</b>	<b>52 - 63</b>
Pengaruh Konsentrasi $ALK(SO_4)_2 \cdot 12H_2O$ (Aluminium Potassium Sulfat) Terhadap Perubahan Bukaak Operkulum Dan Sel Jaringan Insang Ikan Nila Merah ( <i>Oreochromis niloticus</i> ) <b>Eryan Huri dan Syafridiman</b>	<b>64-79</b>
Pengaruh Kombinasi Pakan Terhadap Pertumbuhan Dan Kelulusan Hidup Larva Ikan Selais ( <i>Ompok hypophthalmus</i> ) <b>Yurisman dan Benny Heltonika</b>	<b>80 - 94</b>
Pengaruh Kombinasi Penyuntikan Ovaprim Dan Prostaglandin $F_2 \alpha$ ( $PGF_2 \alpha$ ) Terhadap Daya Rangsang Ovulasi Dan Kualitas Telur Ikan Motan ( <i>Thynnichthys thynnoides</i> Blkr) <b>Sukendi, Ridwan Manda Putra dan Yurisman</b>	<b>95 - 103</b>
Tingkat Kesukaan Konsumen Terhadap Ikan Budi Daya Air Tawar <b>Desmelati</b>	<b>104-111</b>
Peran Kelembagaan Lokal Terhadap Nilai Kearifan Tradisional Dalam Pemanfaatan Dan Pelestarian Sumberdaya Pesisir (Studi Kasus di Desa Panglima Raja Kecamatan Concong Kabupaten Indragiri Hilir Propinsi Riau) <b>Zulkarnain</b>	<b>112 -124</b>

Jurnal Penelitian	Volume. 38	No.2	Halaman 1-124	Pekanbaru, Juli 2010	ISSN 126-4265
----------------------	------------	------	------------------	-------------------------	------------------

**Diterbitkan Oleh:**  
**HIMPUNAN ALUMNI**  
**FAKULTAS PERIKANAN DAN ILMU KELAUTAN**  
**UNIVERSITAS RIAU**



**PENGARUH KONSENTRASI  $AlK(SO_4)_2 \cdot 12H_2O$  (ALUMINIUM POTASSIUM SULFAT) TERHADAP PERUBAHAN BUKAAN OPERKULUM DAN SEL JARINGAN INSANG IKAN NILA MERAH (*Oreochromis niloticus*)**

By

**Eryan Huri<sup>1)</sup> dan Syafriadiman<sup>1)</sup>**

Diterima: 11 Mei 2010/ Disetujui: 28 Mei 2010

**ABSTRACT**

This research was conducted since September until November 2008 at the Water Quality Management and Paracyties and Disease of Fish Laboratory Faculty of Fishery and Marine Science Riau University. The aims of this research was to identify the damage of gill tissue structure red tilapia (*Oreochromis niloticus*). This research using experimental method and use completed random design 1 factor with 4 treatments and 3 replications. This research using red tilapia the measure of 8-10 cm, weight 30-40 gram from the hatchery in Pekanbaru. Result of the research show the toxicant giving effect on gill structure changes of red tillapia fish. Fish of treatment experience of the change of structure of gill network, especially happened by the nekrosis, proliferasi cells, a few molten lamella, haemorrhage and there are worm, and also secondary lamella. Concentration of toxicant hence smaller footage and apart between secondary lamella of red tillapia fish. On the contrary, excelsior of concentration of toxicant, hence wide progressively secondary lamella of gill red tillapia fish. Result of the experiments indicated that toxicant of the  $AlK(SO_4)_2 \cdot 12H_2O$  concentrations have an effect on the gills tissue structure of red tilapia. Concentrations of toxicant increase caused the gills tissue structure came to be better.

*Key words* : *Eriththrocyte, Leucocyte, Red Tilapia, Aluminium Potassium Sulfat*

**PENDAHULUAN**

Aluminium merupakan salah satu hasil buangan limbah yang berasal dari industri logam. Aluminium biasa digunakan dalam pengolahan air limbah sebagai bahan penggumpal dan dalam pemurnian air minum. Keberadaannya di perairan dapat membahayakan organisme dan pada kadar tertentu dapat merusak organ-organ tertentu seperti insang serta mematikan

organisme. Aluminium merupakan sumber keasaman air karena  $Al^{3+}$  hidrolisis menghasilkan ion  $H^+$ . Nyakpa, Lubis, Pulunga, Amrah, Munawar, Hong, Hakim (1988) menjelaskan bahwa reaksi yang bersifat asam terutama disebabkan oleh curah hujan tinggi dapat mengakibatkan basa-basa mudah tercuci, di samping itu hasil dekomposisi mineral aluminium silikat akan membebaskan ion aluminium ( $Al^{3+}$ ). Ion tersebut dapat diserap kuat oleh koloid tanah dan bila dihidrolisis akan

---

<sup>1)</sup> Staf Pengajar Fakultas Perikanan dan Ilmu Kelautan Universitas Riau Pekanbaru

menyumbangkan ion  $H^+$  akibatnya tanah bersifat asam. Tanah bersifat asam disebabkan oleh ion  $Al^{3+}$  dominan dan mudah dihidrolisis. Rendahnya pH air di rawa-rawa menyebabkan hanya beberapa jenis ikan saja yang bisa hidup, seperti kelompok ikan yang memiliki alat pernafasan tambahan berupa labyrinth (Kertamulia, Arifin dan Yosmaniar, 1990).

Ikan nila merah (*Oreochromis niloticus*) merupakan ikan sungai atau danau yang cocok dipelihara di perairan tenang, kolam maupun bendungan, toleransi terhadap kadar garam (salinitas) sangat tinggi. Selain perairan tawar, ikan ini sering juga hidup dan berkembang biak pada perairan payau, misalnya tambak (Susanto, 1987). Ikan nila sebagai ikan kultur dalam penelitian ini di dasarkan pada suatu kenyataan bahwa ikan ini merupakan penghuni rawa-rawa yang banyak jumlahnya di daerah Riau. Keunggulan ikan nila merah di dibandingkan ikan lain adalah : (1) tidak memerlukan penanganan khusus, (2) pertumbuhan relatif lebih cepat dibandingkan dengan jenis cyprinus, (3) dapat tumbuh dengan baik di dataran rendah ataupun dataran tinggi, di air tawar atau air payau dan cenderung mampu tahan terhadap serangan penyakit, (4) perkembang biaknya sangat cepat dibandingkan ikan jenis lain, (5) dapat dibudidayakan secara intensif dengan padat penebaran cukup tinggi, (6) mempunyai harga yang cukup baik, permintaan secara internasional meningkat terutama di Jepang, Hongkong, Singapura, Eropah dan Amerika (Dirjen Perikanan, 1988). Ikan bergantung kepada insangnya untuk mengambil oksigen terlarut dalam air. Logam berat dalam air cenderung

membentuk suatu ikatan dengan bahan organik yang terdapat di dalamnya (Waldichuk, 1974).

Ada beberapa unsur logam yang termasuk elemen mikro merupakan kelompok logam berat yang tidak mempunyai fungsi biologik sama sekali (Pb, Zn, Al, Cu, Hg). Logam tersebut sangat berbahaya dan dapat menyebabkan keracunan pada makhluk hidup (Darmono, 1995). Aluminium adalah logam yang paling melimpah, meliputi 8% kerak bumi dan sering diperoleh dalam batuan dan mineral dalam bentuk aluminosilicate seperti felt-spars predominate ( $Na_3AlF_6$ ). Konsentrasi Al di alam dalam bentuk terlarut berkisar di antara 0,05-1,0 mg/l (Abel, 1989). Toksisitas Al diperkirakan bermacam-macam sebagai fungsi dari aktifitas  $Al^{+3}$  bebas. Insang merupakan salah satu organ sasaran toksisitas logam Al dan berperan sebagai organ respirasi yang selalu berhubungan langsung dengan air di sekelilingnya, permukaan insang berfungsi sebagai tempat pertukaran ion-ion tertentu serta berfungsi sebagai organ osmoregulasi.

Air yang kaya Al dalam kondisi asam juga mempengaruhi kesetimbangan ion dan air didalam tubuh ikan. Meskipun sensitifitas ikan terhadap keasaman dan konsentrasi Al sangat bervariasi, gangguan terhadap regulasi ion normal pada insang adalah efek toksik pada ikan yang terpapar pada pH rendah dan konsentrasi Al. Berkurangnya kemampuan osmosis plasma juga diduga dampak dari hypoxia atau terjadinya peningkatan konsumsi oksigen oleh ikan karena terganggunya fungsi insang. Maka tidak tertutup kemungkinan ikan ini akan terkontaminasi dan

mengakumulasi logam berat khususnya logam aluminium yang ada di perairan rawa tersebut. Oleh karena itu, perlu dilakukan penelitian tentang pengaruh aluminium potassium sulfat ( $AlK(SO_4)_2 \cdot 12H_2O$ ) terhadap ikan nila merah, khususnya perubahan sel dalam jaringan insang ikan nila merah secara histologi.

Tujuan dari penelitian ini adalah untuk mengetahui perubahan struktur sel insang ikan nila merah (*Oreochromis niloticus*) pada konsentrasi  $AlK(SO_4)_2 \cdot 12H_2O$  (aluminium potassium sulfat) secara morfologi dan histologi. Hasil penelitian ini diharapkan dapat menjadi informasi mengenai perubahan struktur sel insang ikan nila merah akibat  $AlK(SO_4)_2 \cdot 12H_2O$  dan data yang diperoleh dalam penelitian dapat menjadi dasar ilmu dan referensi berupa literature untuk penelitian selanjutnya.

## METODE PENELITIAN

Penelitian ini dilaksanakan pada bulan September-November 2008, untuk melihat tingkah laku ikan selama pemberian aluminium potassium sulfat di Laboratorium Pengelolaan Kualitas Air. Sedangkan untuk proses pembuatan preparasi dan pengamatan perubahan jaringan insang secara histologi bertempat di Laboratorium Parasit dan Penyakit Ikan Fakultas Perikanan dan Ilmu Kelautan Universitas Riau Pekanbaru. Bahan dan alat yang digunakan dalam penelitian ini adalah  $AlK(SO_4)_2 \cdot 12H_2O$  (Aluminium Potassium Sulfat). Ikan nila merah (*Oreochromis niloticus*) sebanyak 120 ekor yang dibeli dari Usaha Pembenihan Ikan "Rawa Mas" Arifin Ahmad Pekanbaru dengan kisaran panjang 6-7 cm dan berat  $\pm 5$  gram. Air pelarut

menggunakan air dari sumur bor yang dipompa dari dalam tanah pada kedalaman 18 meter dan kemudian disaring 27 kali penyaringan (21 kali dengan penyaring yang berdiameter 5  $\mu$  dan 6 kali dengan penyaring berdiameter 3  $\mu$ ), ozonisasi dan penyinaran UV (ultra violet). Kalium Permanganat digunakan untuk mensucikan hamakan akuarium, bahan pengawet formalin 10% digunakan untuk mengawetkan insang ikan, sedangkan bahan untuk pembuatan preparat histologi terdiri dari alkohol 35%, 70%, 80%, 90%, 96% dan alcohol absolute, paraffin dengan titik didih 58<sup>0</sup>C, xylol, entellan neu, glycerine + albumin, dan pewarna haematoxylin eosin. Sedangkan peralatan yang digunakan adalah 12 buah akuarium berukuran 20x20x15 cm<sup>3</sup>, batu aerator, bowler, baki, alat bedah, gelas ukur, cawan Petri, pipet tetes, mikroskop, objekglass, cover glass, hot plate, cetakan paraffin, timer, mikrotom, oven, inkubator, staining jar untuk pemrosesan dan pewarnaan sampel, kamera digital untuk fotomikroskopis.

Metode penelitian menggunakan eksperimen dengan rancangan acak lengkap (RAL) satu faktor, empat taraf perlakuan dengan 3 kali ulangan. Taraf perlakuan yang digunakan adalah P0 = kontrol (tanpa larutan  $AlK(SO_4)_2 \cdot 12H_2O$ ), P1 = 1 mg  $AlK(SO_4)_2 \cdot 12H_2O/l$ , P2 = 10 mg  $AlK(SO_4)_2 \cdot 12H_2O/l$ , dan P3 = 100 mg  $AlK(SO_4)_2 \cdot 12H_2O/l$ . Parameter yang diukur selain tingkah laku ikan (terutama bukaan operkulum, warna tubuh, kulit dan sirip), dan parameter kualitas air (suhu, pH, DO dan CO<sub>2</sub>) adalah melihat pengaruh toksisitas aluminium potassium sulfat terhadap perubahan jaringan insang ikan nila merah. Pengamatan tingkah laku dan

morfologi organ internal ikan dilakukan secara visual selama 14 hari. Prosedur penelitian yang dilakukan adalah (1) persiapan wadah dan ikan uji, (2) pembuatan larutan induk aluminium, (3) aklimatisasi ikan nila merah, (4) pemberian toksikan  $AlK(SO_4)_2 \cdot 12H_2O$ , (5) pengamatan tingkahlaku ikan, (6) pengamatan histologi, (7) pengamatan struktur jaringan insang, dan (8) Analisis data. Persiapan wadah uji dilakukan berawal dengan membersihkan wadah sebanyak 12 unit dengan mensucihakannya dengan larutan Kalium Permanganat 20 ppm selama 24 jam, selanjutnya dibilas dengan air bersih dan dikeringkan di bawah cahaya matahari. Kemudian larutan induk dibuat merujuk APHA (1995) (3500-Al Aluminium), yaitu dengan melarutkan  $AlK(SO_4)_2 \cdot 12H_2O$  sebanyak 8,791 gram dengan aquades sampai volume 1000 ml. Selanjutnya, wadah uji diisi dengan larutan induk yang sudah dilarutkan kemudian ditambah dengan air pelarut sehingga volumenya 10 l setiap wadah uji. Larutan uji dalam wadah diaerasi selama 24 jam atau DOnya 7 mg/l. Setelah DO larutan uji bersyarat maka ikan uji yang telah diadaptasi selama 7 hari dan diaklimatisasi selama 24 jam dimasukkan ke dalam wadah uji dengan padat tebar 10 ekor/wadah uji (1 ekor/l). Ikan uji diberi makan 3 kali sehari secara ad-libitum. Sisa pakan dan feses dibersihkan dengan menyipon untuk menjaga kebersihan dan ketersediaan oksigen dalam setiap media uji. Pengamatan tingkah laku adalah pada frekuensi bukaan operkulum dan arah renang ikan. Tingkah laku ikan perlakuan dibandingkan dengan tingkah laku ikan kontrol. Pengamatan anatomi

organ pernapasan ikan juga dilakukan dengan membedah ikan pada bagian operkulumnya dan pengamatan anatomi ikan dinilai berdasarkan perbandingan dengan ikan kontrol.

Sedangkan, untuk melihat pengaruh toksisitas aluminium potasium sulfat terhadap perubahan jaringan insang ikan nila merah adalah dengan membuat preparat histologis terhadap 12 ekor ikan. Dari setiap perlakuan diambil 3 ekor ikan dengan cara mengambil 1 ekor ikan pada setiap ulangnya. Pembuatan preparat histology insang dilakukan berdasarkan Paraffin Embedded Method dengan proses sebagai berikut : (1) pengambilan sampel insang dilakukan dengan membedah ikan pada bagian operkulumnya, sampel diawetkan dengan formalin 10% selama 24 jam kemudian difiksasi dengan alkohol 70% selama 24 jam, (2) processing sampel terdiri dari dehidrasi dalam alkohol bertingkat (alkohol 80%, 90%, 96%, Absolut I dan II) masing-masing 1 jam, kemudian dimasukkan ke dalam alkohol : xylol (1: 1) selama 1 jam, selanjutnya dimasukkan ke dalam xylol I dan II masing-masing 1 jam, diinfiltrasi paraffin dalam oven  $60^{\circ}C$ , xylol : paraffin (1 : 1), paraffin I dan II, masing-masing 1 jam, dan selanjutnya sampel ditanam dalam cetakan paraffin dan dibiarkan mengeras, (3) embedding dan cutting dilakukan dengan menempelkan blok paraffin pada holder atau balok kayu, kemudian sample dipotong dengan mikrotom dengan ketebalan  $7\mu$ , hasil potongan-potongan ditempelkan pada objek glass yang sebelumnya telah diolesi dengan glyserin albumin. Selanjutnya, sample pada objek glass dikeringkan pada

incubator  $40^{\circ}C$  selama 24 jam, (4) lalu diwarnai dengan Hematoxilin-Eosin, dengan prosedur deparaffinasi dengan xylol I dan II masing-masing 2 menit, kemudian dimasukkan kedalam alcohol absolut, 96%, 90%, 80%, 70%, 35%, masing-masing 2 menit, pencucian dengan air mengalir lebih kurang 2 menit, selanjutnya dimasukkan kedalam haemotoxilin selama 5 menit, dicuci dengan air mengalir sampai jernih, dimasukkan kedalam eosin selama lebih kurang 2 menit, dan akhirnya dicuci dengan air mengalir sampai jernih, dan (5) mounting, dilakukan dengan merendam sampel dengan alcohol bertingkat 70%, 80%, 90%, 96%, absolute, xylol II dan I masing-masing 20 detik, kemudian ditutup dengan cover glass yang ditetesi entellan neu, dan akhirnya dikeringkan dalam oven  $40^{\circ}C$  selama 48 jam, serta (6) dilakukan pengamatan dan pembuatan foto mikroskopis sampel. Pengamatan struktur jaringan insang ikan nila merah ini meliputi keadaan lamella primer dan sekunder. Analisis data frekuensi bukaan operkulum dilakukan dengan anava dan hubungan regresi kuadratik (Syafriadiman, 2005), sedangkan gambar-gambar struktur sel insang dilakukan perbandingan antara sel insang ikan perlakuan dengan kontrol.

## HASIL DAN PEMBAHASAN

### Perubahan Tingkah Laku Ikan Nila Merah (*Oreochromis niloticus*)

Proses kematian ikan nila merah yang didedahkan dalam toksikan  $AlK(SO_4)_2 \cdot 12H_2O$

(Almanium Potasium Sulfat) telah terjadi dalam wadah P3 dan P2, sedangkan pada wadah P0 dan P1 tidak ditemukan ikan uji mati selama penelitian. Setelah 48 jam pemeliharaan seluruh ikan uji yang ada di dalam wadah P3 mati, sedangkan pada wadah P2 ikan mati 60% dari 10 ekor ikan yang dipelihara. Proses kematian ikan pada P3 berawal dari proses terjadinya perubahan tingkahlaku dari ikan-ikan berenang normal menjadi ikan berenang tidak normal, megap-megap, sering menabrak dinding wadah dan turun naik dari permukaan ke dasar wadah kemudian mati di dasar wadah. Toksikan  $AlK(SO_4)_2 \cdot 12H_2O$  telah mampu merubah tingkahlaku ikan uji dari normal menjadi tidak normal kemudian mengalami kematian. Proses terjadinya perubahan tingkahlaku dan kematian ikan uji menurut Schaperclaus (1992) adalah disebabkan karena terjadinya penurunan kandungan oksigen di dalam darah ikan ( $< 2\%$ ). Perubahan-perubahan seperti sisik lepas, munculnya warna kemerahan pada pangkal sirip, kehilangan lendir menyebabkan tubuh ikan menjadi kesat dan berwarna pucat, serta perubahan warna insang menjadi pucat juga disebabkan akibat masuknya toksikan  $AlK(SO_4)_2 \cdot 12H_2O$  ke dalam organ pernapasan (insang) kemudian masuk ke dalam pembuluh darah dan menyebar keseluruh tubuh ikan. Perubahan-perubahan tersebut secara ringkas berdasarkan konsentrasi  $AlK(SO_4)_2 \cdot 12H_2O$  dijelaskan dalam Tabel 1

Tabel 1. Perubahan tingkah laku ikan nila merah (*Oreochromis niloticus*) menurut konsentrasi  $AlK(SO_4)_2 \cdot 12H_2O$ 

Perlakuan	Keadaan Fisik
P0 (kontrol)	- ikan berenang normal, lincah dan bergerombol
	- sensitif terhadap rangsangan dari luar
	- Sisik bagus, cerah, sirip berwarna kehitaman, lendir normal dan tubuh terlihat cerah
	- insang berwarna kemerahan
	- bukaan operkulum rata-rata 121 kali/menit
P1	- ikan sehat selama penelitian
	- ikan berenang normal, lincah dan bergerombol
	- sensitif terhadap rangsangan dari luar
	- sisik bagus, cerah, sirip berwarna kehitaman, lendir normal dan tubuh terlihat cerah
	- insang berwarna kemerahan
P2	- bukaan operkulum rata-rata 122 kali/menit
	- ikan tetap sehat selama penelitian
	- ikan berenang lambat, sering ke permukaan dan lebih banyak berkumpul di sekitar aerasi
	- kurang respon terhadap rangsangan
	- sisik mudah lepas, lendir pada tubuh ikan menjadi kesat dan warna tubuh memucat
P3	- insang berwarna agak pucat
	- bukaan operkulum rata-rata 145 kali/menit
	- sebagian ikan uji (60%) masih dapat bertahan hidup selama penelitian
	- ikan berenang tidak normal, sering turun naik dari permukaan ke dasar wadah, megap-megap, dan sering menabrak dinding wadah
	- tidak respon terhadap rangsangan
P3	- sisik lepas, muncul warna kemerahan pada pangkal sirip, kehilangan lendir menyebabkan tubuh menjadi kesat dan warna tubuh pucat
	- insang berwarna pucat
	- bukaan operkulum rata-rata 150 kali/menit
	- semua ikan uji mati setelah 48 jam pemeliharaan

### Perubahan Bukaan Operkulum Ikan Nila Merah (*Oreochromis niloticus*)

Operkulum ikan nila merah merupakan kepingan tulang yang terletak di belakang kepala melindungi insang. Bukaan operkulum ikan nila dimaksudkan merupakan proses ikan menelan air dengan mulutnya dan menekannya

melewati insang kemudian keluar melalui lubang di bawah operkulum. Hasil pengamatan bukaan operkulum ikan nila merah selama penelitian berkisar di antara 120-151 kali/menit, minimum pada P0 (kontrol) 120 kali/menit, sedangkan maksimum pada P3 (100 mg  $AlK(SO_4)_2 \cdot 12H_2O/l$ ) 151 kali/menit. Secara rinci dalam Tabel 2.

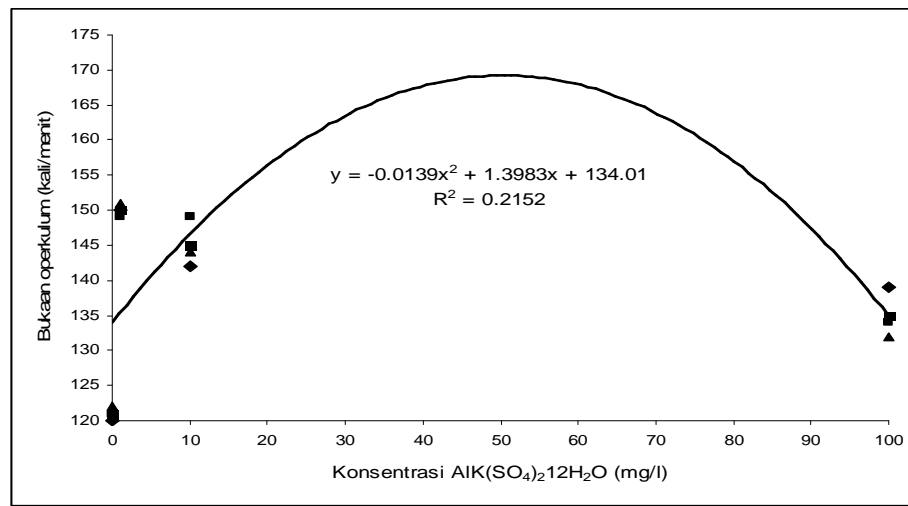
Tabel 2. Frekuensi bukaan operkulum ikan nila merah (*Oreochromis niloticus*)

Pengamatan	Ikan	Frekuensi bukaan Operkulum (kali/menit)	Rata-rata (kali/menit)
P0 (Kontrol)	1	120	121±1,00
	2	121	
	3	122	
P1	1	139	135±1,00
	2	134	
	3	132	
P2	1	142	145±3,61
	2	149	
	3	144	
P3	1	150	150±3,61
	2	149	
	3	151	



Tabel 2 menunjukkan bahwa bukaan operkulum ikan nila normal pada P0 (kontrol) (tanpa pendedahan toksikan  $AlK(SO_4)_2 \cdot 12H_2O$ ) adalah berkisar di antara 120-122 kali/menit. Rata-rata bukaan operkulum ikan nila merah normal adalah  $121 \pm 1,00$  kali/menit, tidak berbeda dengan rata-rata bukaan

operkulum ikan mas 120 kali/menit (Yonvery, 2004). Bukaan operkulum pada P1, P2, dan P3 berturut-turut adalah  $135 \pm 1,00$  kali/menit,  $145 \pm 3,61$  kali/menit, dan  $150 \pm 3,61$  kali/menit. Hubungan bukaan operkulum ikan nila merah dengan konsentrasi toksikan  $AlK(SO_4)_2 \cdot 12H_2O$  pada Gambar 1.



Gambar 1. Hubungan bukaan operkulum ikan nila merah (*Oreochromis niloticus*) dengan konsentrasi  $AlK(SO_4)_2 \cdot 12H_2O$  selama penelitian

Gambar 1 menunjukkan bahwa hubungan bukaan operkulum ikan nila merah dengan konsentrasi toksikan  $AlK(SO_4)_2 \cdot 12H_2O$  selama penelitian seperti digambarkan oleh persamaan  $y = -0,0139 x^2 + 1,3983 x + 134,01$ ,  $R^2 = 0,2152$ . Walaupun pengaruh konsentrasi toksikan  $AlK(SO_4)_2 \cdot 12H_2O$  berdasarkan hasil anava tidak ada ( $p > 0,05$ ), namun berdasarkan nilai  $R^2$  diketahui bahwa konsentrasi toksikan  $AlK(SO_4)_2 \cdot 12H_2O$  21,52% menentukan nilai-nilai perubahan bukaan operkulum ikan nila merah selama penelitian. Jelas bahwa perbedaan konsentrasi toksikan  $AlK(SO_4)_2 \cdot 12H_2O$  secara deskriptif lebih tinggi bukaan operkulum ikan

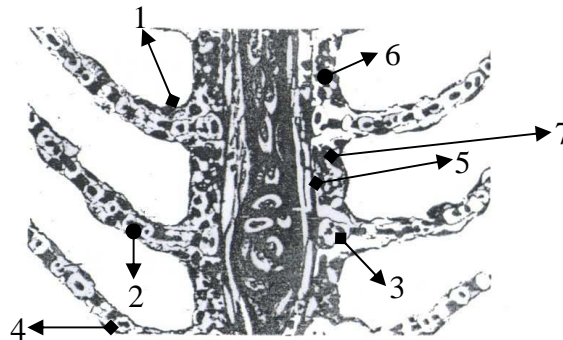
nila pada P3, kemudian diikuti oleh P2, P1 dan P0.

### Perubahan Kondisi Insang Ikan Nila Merah (*Oreochromis niloticus*)

Insang ikan nila merah (*Oreochromis niloticus*) terdiri atas beberapa lembaran daging yang penuh pembuluh darah halus. Air melalui insang, oksigen di dalam air diserap masuk ke dalam darah, sedangkan zat asam arang yang ada di dalam darah diserap oleh air. Permukaan luar insang kaya akan sisi muatan negatif seperti fosfolipid (dua lapisan membran sel) dan glikoprotein dari lapisan lendir yang menutupi permukaan insang (Lacroix, 1993). Sedangkan pinggiran lamella yang tidak

menempel pada lengkung insang, yang ditutupi oleh ephitelium dan mengandung jaringan pembuluh darah kapiler, ditempat inilah terjadi difusi oksigen dari air ke dalam darah (Groman, 1982). Filamen-filamen insang ikan ini dilapisi oleh sel-sel epitel yang bersisik dan terdiri dari bagian-bagian yang disebut lamella (Gambar 2). Lamella insang juga dikenal dengan lamella respiratory atau lamella sekunder (Randall dan Hoar, 1970). Takashima dan Hibiya (1995) menyatakan bahwa lamella primer

terdiri dari tulang rawan, sistem vascular dan lapisan-lapisan epithelium di mana sepanjang ke dua sisi lamella primer berjejer sejumlah lamella sekunder dan semi sekunder. Pengamatan kondisi insang ikan nila merah yang didedahkan dengan toksikan  $AlK(SO_4)_2 \cdot 12H_2O$ , terutama pengamatan perubahan ukuran panjang, lebar dan jarak antar lamella sekunder telah dilakukan. Hasil pengamatan ukuran panjang, lebar dan jarak antar lamella sekunder seperti ditunjukkan dalam Tabel 2



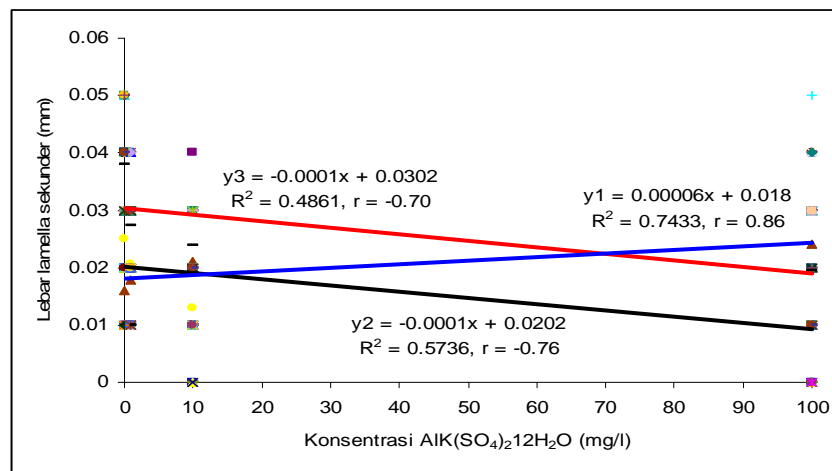
Gambar 2. Struktur sel jaringan insang menurut Takashima dan Hibiya (1995), 1. Sel klorid 2. Eritrosit 3. lamella primer 4. Sel pillar 5. Penyangga kartilago 6. Sel interlamella 7. Sel mucous.

Toksikan  $AlK(SO_4)_2 \cdot 12H_2O$  dapat merubah ukuran panjang, lebar dan jarak antar lamella sekunder ikan nila merah (Tabel 2). Ukuran panjang dan jarak antar lamella sekunder ikan perlakuan (P1, P2, dan P3) lebih kecil jika dibandingkan dengan ikan kontrol (P0), sedangkan lebar lamella sekunder ikan perlakuan terjadi sebaliknya, yaitu ukuran lamella sekunder ikan perlakuan (P1, P2, dan P3) lebih besar dari ikan kontrol (P0). Jadi, jelas bahwa panjang, lebar dan jarak antar lamella sekunder ikan nila

merah sangat dipengaruhi ( $p < 0,01$ ) oleh toksikan  $AlK(SO_4)_2 \cdot 12H_2O$ . Toksikan P3 lebih berpengaruh ( $p < 0,01$ ) dibandingkan dengan P2, P1, dan P0, P2 lebih berpengaruh ( $p < 0,05$ ) dibanding dengan P1 dan P0, sedangkan P1 dan P2 tidak berbeda ( $p > 0,05$ ) pengaruhnya terhadap panjang, lebar dan jarak antar lamella sekunder. Hubungan antara ukuran panjang, lebar dan jarak antar lamella sekunder ikan nila merah dengan konsentrasi toksikan  $AlK(SO_4)_2 \cdot 12H_2O$  dalam Gambar 3.

Tabel 2. Rata-rata ukuran panjang, lebar dan jarak antar lamella sekunder ikan nila merah (*Oreochromis niloticus*) yang didedahkan dengan toksikan  $AlK(SO_4)_2 \cdot 12H_2O$

Parameter yang diukur	Konsentrasi toksikan $AlK(SO_4)_2 \cdot 12H_2O$			
	P0	P1	P2	P3
Panjang lamella sekunder (mm)	0,037±0,006	0,027±0,006	0,023±0,007	0,019±0,009
Lebar lamella sekunder (mm)	0,016±0,006	0,017±0,006	0,020±0,007	0,024±0,007
Jarak antar lamella sekunder (mm)	0,025±0,007	0,020±0,007	0,013±0,007	0,009±0,008



Gambar 3. Hubungan antara ukuran panjang, lebar dan jarak antar lamella sekunder ikan nila merah (*Oreochromis niloticus*) dengan konsentrasi toksikan  $AlK(SO_4)_2 \cdot 12H_2O$

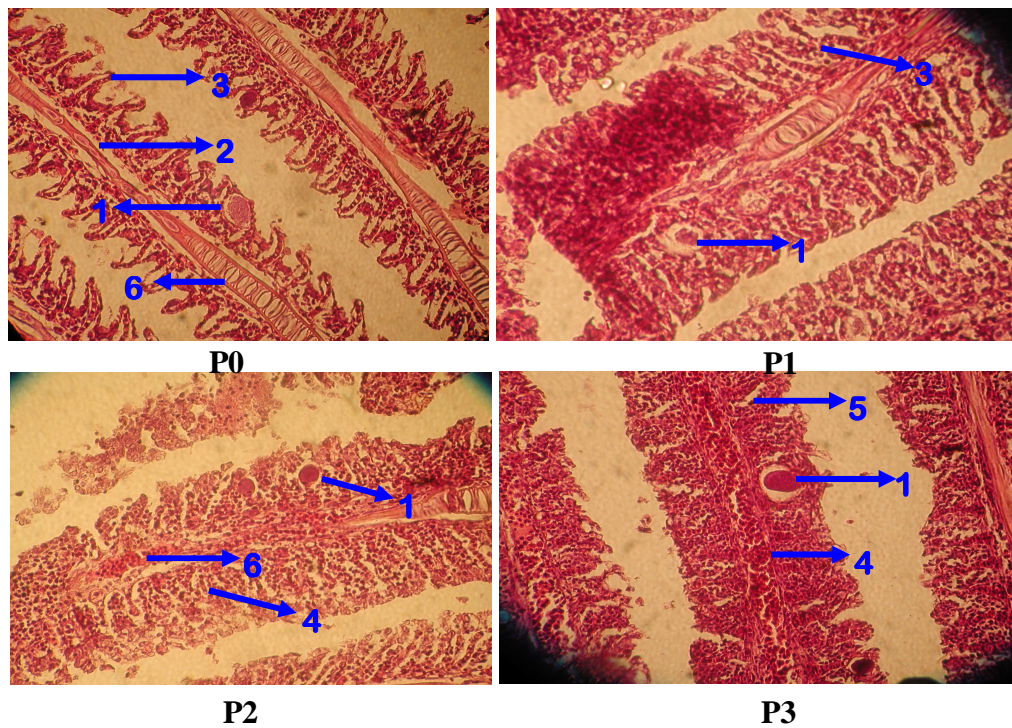
Gambar 3 menunjukkan hubungan antara ukuran panjang dan jarak antar lamella sekunder ikan nila merah menunjukkan hubungan negatif sedang ( $r > -0,80$ ), berarti semakin tinggi konsentrasi toksikan  $AlK(SO_4)_2 \cdot 12H_2O$  maka ukuran panjang dan jarak antar lamella sekunder ikan nila merah semakin kecil. Sebaliknya, hubungan antara lebar lamella sekunder dengan konsentrasi toksikan  $AlK(SO_4)_2 \cdot 12H_2O$  berhubungan positif kuat ( $r > 0,80$ ), berarti semakin tinggi konsentrasi toksikan  $AlK(SO_4)_2 \cdot 12H_2O$  maka semakin lebar lamella sekunder insang ikan nila merah selama penelitian.

Berdasarkan histologi insang ikan nila merah (Gambar 4) pada

kontrol (P0) dapat dilihat bahwa kondisi insang masih dalam keadaan normal, jarak antar lamella sekunder masih lebar dan tulang kartilago insang normal serta struktur selnya bagus dan tidak ada pembengkakan tetapi terdapat sedikit proliferasi pada insang yang diduga disebabkan oleh cacing (Gambar 4P0). Kemudian selama penelitian ikan nila merah tidak ada yang mati, karena struktur jaringan insang ikan nila merah masih dalam keadaan normal, jarak antar lamella sekunder masih lebar, tulang kartilago masih normal dan struktur selnya masih bagus. Ikan nila merah masih dapat memanfaatkan ketersediaan oksigen di dalam wadah dengan baik sehingga sampai DO 6 mg/l (P0)

(Tabel 3). Ikan nila merah yang mempunyai insang dengan permukaan yang luas jelas akan mampu mengkonsumsi oksigen secara baik dari dalam air. Moyle (1982) menyatakan bahwa laju pengambilan oksigen sangat tergantung kepada luas permukaan lamella, ketebalan lapisan epitelium insang yang dilewati oksigen dan laju oksigen yang melewati membran. Lamella sekunder ikan

nila dalam wadah ini terdapat sedikit kerusakan akibat proliferasi oleh cacing. Takashima dan Hibiya (1995) menyatakan bahwa hiperplasia sel mukosa pada lamella primer, hyperplasia lapisan epitel pada lamella sekunder, proliferasi serta meleburnya lamella, biasanya terjadi karena dampak kronis yang disebabkan oleh parasit dan efek bakteri atau iritasi terhadap zat kimia.



Gambar 4. Perubahan struktur jaringan insang ikan nila merah (*Oreochromis niloticus*) secara histologi

Keterangan : 1. Cacing; 2. Tulang Kartilago; 3. Lamella Sekunder; 4. Proliferasi; 5. Lamella Melebur; 6. Haemorrhage; P0= Ikan Kontrol; P1= 1 mg  $AlK(SO_4)_2 \cdot 12H_2O/l$ ; P2 = 10 mg  $AlK(SO_4)_2 \cdot 12H_2O/l$ ; dan P3 = 100 mg  $AlK(SO_4)_2 \cdot 12H_2O/l$

Perubahan struktur jaringan insang ikan nila merah pada P1 seperti dalam Gambar 4P1. Insang ikan nila dalam wadah P1 secara histologi menunjukkan terjadi nekrosis dan proliferasi sel. Beberapa lamella sekunder terjadi pelebaran lamella sehingga lamella sekunder tampak melebar dan terjadi

haemorrhage. Selanjutnya ikan nila merah pada perlakuan P1 seluruhnya masih hidup selama 48 jam pendedahan. Hal ini disebabkan pada struktur jaringan insang belum terjadi kerusakan yang parah sehingga ikan masih dapat mengambil oksigen walaupun dalam relatif sedikit. DO larutan pada P1

adalah lebih tinggi (7,7 mg/l) jika dibandingkan dengan kontrol (6 mg/l) (Tabel 3). Ini diduga disebabkan oksigen yang ada di dalam wadah uji tidak dimanfaatkan ikan secara baik, karena insang telah ditemukan terjadi nekrosis, proliferasi sel, dan sedikit lamella yang melebur (Gambar 4P1). Takasyima dan Hibiya (1995) menyatakan bahwa hiperplasia sel mukosa pada lamella primer, meleburnya lamella, dan hiperplasia pada lapisan epitel pada lamella sekunder yang terkena zat kimia atau perantara fisik. Lamella sekunder sedikit melebar sehingga dapat menyebabkan jarak antar lamella sekunder menjadi kecil, sehingga ikan mengalami kesulitan untuk mengambil oksigen dan air yang mengalir ke insang agak sulit untuk masuk karena lamella sekundernya sudah menyempit dan rusak. Warna insang juga lebih merah jika dibandingkan dengan ikan kontrol (P0). Ini menunjukkan bahwa pada insang telah terjadi haemorrhage. Pendarahan pada insang juga terjadi disebabkan nekrosis pada sel mukosa dimana nekrosis lamella primer dan sekunder dapat memicu terjadinya pendarahan insang. Sel-sel pada lamella tidak dapat menjalankan fungsinya lagi, sementara jantung terus memompakan darah ke insang sehingga darah keluar dari jaringan (Sitohang, 2004). Pada insang juga ditemukan cacing dalam jumlah relatif sedikit. Berdasarkan gejala klinis ikan menunjukkan bahwa ikan pasif bergerak, ikan cenderung mengapung di permukaan air karena ikan kesulitan untuk bernafas. Keadaan ini hampir sama dengan yang dikemukakan oleh Syafriadiman (2008) bahwa tanda-tanda ikan terdedah dengan toksikan,

yaitu (1) ikan pasif dan bila diberi rangsangan tidak memberi respon, (2) keseimbangan tubuhnya cenderung mengapung di permukaan air, (3) sulit untuk bernafas dan gerakan operkulum cepat, (4) insang rusak dan warnanya berubah, dari berwarna merah segar berubah menjadi keputih-putihan atau kebiru-biruan. Berdasarkan hasil penelitian warna insang lebih merah dari insang normal bukan berwarna keputih-putihan atau biru.

Perubahan struktur jaringan insang ikan nila merah pada P2 seperti dalam Gambar 4P2. Berbeda dengan insang ikan nila merah pada P1, pada P2 mengalami kerusakan yang cukup parah. Insang mengalami peleburan pada lamella sekunder sehingga jarak antar lamella sekunder semakin dekat akibat lamella sekunder semakin melebar. Pada beberapa jaringan insang juga terjadi proliferasi serta nekrosis yang banyak. Kemudian juga terjadi kongesti dan haemorrhage pada jaringan insang, serta kelihatan cacing dalam jumlah relatif sedikit. Ikan nila merah dalam wadah P2 ini mengalami kematian setelah 12 jam waktu pendedahan. Hal ini jelas disebabkan oleh kondisi ikan banyak yang mengalami nekrosis pada struktur jaringan insang dan terjadi kongesti, serta proliferasi sel yang parah dan banyak kelihatan peleburan lamella sekunder serta haemorrhage, sehingga menyebabkan ikan pada proses pengambilan oksigen tidak mampu memanfaatkan oksigen dalam air ( $DO = 7,6$  mg/l). Toksikan  $AlK(SO_4)_2 \cdot 12H_2O$  telah mampu merubah struktur dan disfungsi organ respirasi serta menutupi permukaan insang dan endapan pada insang sehingga oksigen dari air ke insang terhambat.

Parameter DO cukup tinggi (7,6 mg/l) sedangkan karbondioksida rendah (3.995 mg/l) (Tabel 3), ini jelas disebabkan proses respirasi pada ikan sudah terganggu. Jones dalam Connel *et al* (1995) menyatakan organisme yang menggunakan insang sebagai alat pernafasan akan mensuplai oksigen terlarut dari air kemudian diserap oleh cairan pembuluh darah. Di dalam cairan pembuluh darah oksigen menempel pada haemoglobin kemudian dialirkan oleh jantung ke otot dimana oksigen digunakan bersama-sama dengan glukosa untuk menghasilkan karbondioksida di dalam proses respirasi aerob. Di dalam sel darah merah terdapat haemoglobin (Hb) yang berperan untuk membawa oksigen dari insang ke jaringan (Fujaya, 2004). Oksigen yang berada di dalam air akan berikatan dengan haemoglobin (Hb). Karena oksigen tersebut diambil dari air yang mengandung aluminium, sehingga aluminium tersebut juga ikut berikatan dengan Hb. Akibatnya penyerapan oksigen menjadi berkurang sehingga karbondioksida yang akan dikeluarkan menjadi rendah. Lebar lamella sekunder mengalami pelebaran sehingga jarak antar lamella sekunder mengalami penyempitan sehingga ikan kesulitan mengambil oksigen. Pada insang juga didapatkan cacing dalam jumlah relatif sedikit (Gambar 4).

Selanjutnya, perubahan struktur sel jaringan insang ikan nila merah pada P3 seperti dalam Gambar 4P3. Ikan pada wadah P3 juga berbeda dengan P0, insang ikan sudah mengalami kerusakan yang sangat parah, hampir semua insang mengalami pelebaran pada lamella sekunder. Pada jaringan insang

terjadi haemorrhage, dan hampir di seluruh jaringan insang terjadi nekrosis serta ditemukan sedikit cacing. Lamella sekunder hampir semuanya melebur, nekrosis dan haemorrhage serta proliferasi sel parah yang diakibatkan oleh toksikan  $AlK(SO_4)_2 \cdot 12H_2O$  yang sangat beracun, dimana daya racunnya dapat merusak lamella primer dan lamella sekunder. Fuse pada lamella sekunder terjadi karena proliferasi pada sel epitel lamella sekunder, sehingga jarak antar lamella sekunder memendek dan akhirnya melebur. Takashima dan Hibiya (1995) menyatakan fuse lamella, hiperplasia dan proliferasi epitel pada lamella sekunder merupakan reaksi kronis akibat iritasi oleh bahan-bahan kimia. Pada insang banyak terjadi nekrosis, nekrosis merupakan kematian sel atau jaringan yang terjadi pada organisme masih hidup (Glaitser, 1985). Nekrosis yang terlihat pada perlakuan uji ditandai dengan adanya bagian atau ruang yang kosong di dalam jaringan. Pada insang terjadi haemorrhage pada insang yang disebabkan karena terjadinya nekrosis pada sel mukosa dimana nekrosis pada lamella primer dan sekunder dapat memicu terjadinya haemorrhage pada insang.

Kandungan oksigen pada penelitian masih tinggi (7,4 mg/l) (Tabel 3) karena ikan tidak memanfaatkan oksigen akibat insangnya mengalami kerusakan yang sangat parah, proliferasi sel, hampir semua lamella melebur, nekrosis serta haemorrhage sering naik ke permukaan air. Syafriadiman, *et al.* (2005) menyatakan kandungan oksigen yang melebihi atau sama dengan 8 mg/l digolongkan sangat baik. Kandungan

karbondioksida menjadi tinggi kembali karena proses respirasi insang sehingga ikan membutuhkan oksigen yang masuk lebih banyak sehingga karbondioksida yang dikeluarkan juga banyak sehingga karbondioksida menjadi tinggi (5,993 mg/l) (Tabel 3). Menurut Boyd (1979) kandungan karbondioksida yang terdapat di dalam air merupakan hasil proses difusi karbondioksida dari udara dan hasil proses respirasi organisme akuatik. Hasil pengukuran lamella sekunder mengalami pelebaran sehingga jarak antar lamella sekunder menjadi sangat sempit sekali, oleh karena itu ikan sulit

untuk mengambil oksigen. Darmono (1995) menjelaskan bahwa ikan yang mengalami keracunan logam akan mengalami hipoxia yaitu kekurangan oksigen sehingga terjadi penebalan epitel insang yang menyebabkan ikan kurang mampu berenang dengan baik. Pada insang juga didapatkan cacing yang menempel pada jaringan insang (Gambar 4).

Parameter kualitas air selama penelitian masih cocok untuk kegiatan perikanan. Hasil pengukuran parameter kualitas air selama penelitian seperti dalam Tabel 3.

Tabel 3. Hasil Rata-rata Pengukuran Kualitas Air Selama Penelitian

Parameter Kualitas Air	Perlakuan			
	P0	P1	P2	P3
pH	7	6	5	4
DO (mg/l)	6	7.7	7.6	7.4
Suhu ( $^{\circ}C$ )	26	27	26	25
CO <sub>2</sub> (mg/l)	5.99	4.79	3.99	5.99

Menurut Swingle (*dalam* Boyd, 1979) kisaran pH yang baik untuk budidaya ikan berkisar diantara 6-9, dan pH air < dari 5.5 dapat bersifat racun (toksik). DO seluruh perlakuan berkisar di antara 6-7,7 mg/l tergolong baik. Suhu keseluruhan berkisar di antara 25-27 $^{\circ}C$ . Kisaran suhu tergolong baik karena suhu optimal yang dinyatakan oleh Boyd (1979) adalah berkisar di antara 25-32 $^{\circ}C$ . Di samping itu juga perbedaan suhu maksimum dengan minimum tidak melebihi 10 $^{\circ}C$ . Kandungan CO<sub>2</sub> bebas pada setiap perlakuan tergolong baik (3,99-5,99 mg/l). Nilai kandungan CO<sub>2</sub> bebas 12 mg/l dapat menyebabkan stress pada ikan, 30 mg/l dapat mematikan beberapa jenis ikan dan 100 mg/l dapat mematikan semua organisme akuatik. Boyd (1979) menyatakan

bahwa kandungan karbondioksida yang terdapat di dalam air merupakan hasil proses difusi CO<sub>2</sub> dari udara dan hasil proses respirasi organisme akuatik. Di dasar perairan CO<sub>2</sub> juga dihasilkan oleh proses dekomposisi. Kandungan karbondioksida bebas sebesar 12 mg/l menyebabkan stress pada ikan, pada kandungan 30 mg/l beberapa ikan akan mati dan pada kandungan 100 mg/l hampir semua organisme air mati (Swingle *dalam* Nurdin, 1999).

## KESIMPULAN

### Kesimpulan

Hasil penelitian menunjukkan adanya perubahan struktur insang ikan nila merah (*Oreochromis*

*niloticus*) akibat pemberian toksikan  $AlK(SO_4)_2 \cdot 12H_2O$ . Kontrol (P0) tidak menunjukkan perubahan terhadap jaringan insang ikan nila merah, hanya ada sedikit terjadi proliferasi sel akibat cacing. P1 (1 mg  $AlK(SO_4)_2 \cdot 12H_2O/l$ ) menunjukkan perubahan struktur jaringan insang ikan, terutama terjadi nekrosis, proliferasi sel, sedikit lamella yang melebur, haemorrhage dan terdapat cacing. P2 (10 mg  $AlK(SO_4)_2 \cdot 12H_2O/l$ ) juga menunjukkan perubahan terhadap kerusakan berupa nekrosis, lamella sekunder, proliferasi sel dan haemorrhage, serta cacing. Sedangkan P3 (100 mg  $AlK(SO_4)_2 \cdot 12H_2O/l$ ) terjadi proliferasi sel yang parah, nekrosis, banyak lamella sekunder yang melebur dan haemorrhage. Ukuran panjang dan jarak antar lamella sekunder ikan nila merah berhubungan negatif sedang ( $r < -0,80$ ) dengan toksikan  $AlK(SO_4)_2 \cdot 12H_2O$ , berarti semakin tinggi konsentrasi toksikan semakin kecil ukuran panjang dan jarak antar lamella sekunder ikan nila merah. Sebaliknya, hubungan antara ukuran lebar lamella sekunder dengan konsentrasi toksikan berhubungan positif kuat ( $r > 0,80$ ), berarti semakin tinggi konsentrasi toksikan maka semakin besar ukuran lebar lamella sekunder insang ikan nila merah selama penelitian.

#### DAFTAR PUSTAKA

- Abel, P.D. 1989. Water Pollution Biology. John Wiley and Sons. New York.
- APHA, 1995. Standar Method for Examination of Water and Wastewater. Great Britain : Pergamon Press.
- Boyd, C.E., 1979. Water Quality in Warmwater Fish Ponds. Agricultural Experiment Station. Auburn University. Auburn. 359 p.
- Bryan, G.W. 1984. Pollution Due to Heavy Metals and their Compounds, p. 1289-1431. In O. Kinne (Ed), Marine Ecology, Vol 5. John Willey and Sons Ltd. London.
- Budiono, S.E; 2004 . Pengaruh Pencemaran Merkuri terhadap Biota air. Makalah Pengantar Falsafah Sains. IPB Bogor. 11 hal. [www.google.com/http://rudycr.tripod.co/semI023/a\\_budiono.pdf](http://www.google.com/http://rudycr.tripod.co/semI023/a_budiono.pdf). [28 juli 2004].
- Connel, D.W. dan G.J. Meller. 1995. Chemistry and Ecotoxicology of Pollution. Willey-Inter Science Publication. 83 p.
- Darmono, 1995. Logam Dalam Sistem Biologi Makhluk Hidup. UI Press.Jakarta. 140 hal.
- Dirjen Perikanan, 1988. Petunjuk Teknis Budidaya Nila Merah (*Oreochromis sp*). Departemen Pertanian , Jakarta. 33 hal.
- Fujaya, Y. 2004. Fisiologi Ikan (Dasar Pengembangan Teknik Perikanan). Rineka Cipta. Jakarta. 179 Halaman.
- Glaitser. 1985. Principles of Toxicological Pathology. Hasleton Laboratories. Harrogate England. 223 p.



- Groman, D.H. 1982. Histology of the Striped Bass. America Fish. Soc. Monograph Number 3. 116 p.
- Kertamulia, Z. Arifin dan Yosmaniar. 1990. Polikultur Ikan Jelawat dan Ikan Sepat Siam di Kolam Rawa. Teknologi Produksi dan Pengembangan Sistem Usaha Tani di Lahan Rawa. Proyek Penelitian Pengembangan Pertanian Rawa Terpadu, Bogor. 346 hal.
- Lacroix, L. Gilles, R.H. Peterson, C.S. Belfry and D.J. Martin-Robichaud, 1995. Alluminium Dynamics on Gill of Atlantic Salmon Fry in the Presence of Citrate and Effects on Integrity of Gill the Presence of Citrate and Effects on Integrity of Gill Structures. *Aquatic Toxicology*, 27. 1993. pp. 373-402.
- Moyle. P and Cech. J. 1982. Fishes An Introduction to Ichthyology. Prentice-Hall, Ing. Englewood. New Jersey. 593 Hal.
- Nurdin. S., 1999. Pelatihan Sampling Kualitas Air di Perairan Umum. Laboratorium Fisiologi Lingkungan Fakultas Perikanan dan Ilmu Kelautan Universitas Riau. Yayasan Riau Mandiri. Pekanbaru 78 hal.
- Nyakpa, M. Y., A. M. Lubis, M. A. Pulung, A.G. Amrah, A. Munawar, G. B. Hong dan N. Hakim., 1988. Kesuburan Tanah. Penerbit Universitas Lampung. 258 hal.
- Plasket, D dan G. Potter. 1979. Heavy Metals Concentration in The Muscle Tissue of 12 Species of Teleost from Cocburn Sound. Western Australia. Aust. J.Mar. Freshw. Res 30(5) : 607-616.
- Randall D.J. and Hoar S.W, 1970. Fish Physiology. Volume IV. The Nervous System, Circulation, and Respiration. Academic Press. Pp. 253-287.
- Scclaperclaus, W. 1992. Fish Disease. Volume II, A A. Balkema. Rotterdam.
- Sitohang, F. 2004. Histologi Insang Ikan Mas (*Cyprinus carpio* Linaeus) yang Dipengaruhi Oleh Pemaparan Insektisida Diazinon 60 EC. Skripsi pada Fakultas Perikanan dan Ilmu Kelautan. Universitas Riau. Pekanbaru. 52 hal (tidak diterbitkan).
- Susanto, 1987. Teknik Pembenuhan Ikan Nila. Simplex. Bogor. 69 hal.
- Syafriadiman, 2008. Toksikologi. Pengantar Toksikologi Akuakultur. Edisi Pertama. MM Press CV. Mina Mandiri. 473 hal.
- Syafriadiman, Pamungkas, N.A., dan Hasibuan, S. 2005. Prinsip Dasar Pengelolaan Kualitas Air. Edisi Pertama. MM. Press. C.V. Mina Mandiri. Pekanbaru. 131 hal.

- Takashima, F and T. Hibiya, 1995. An Atlas OF Fish Histology. 2<sup>nd</sup> Edition Kondansha Ltd. Jepang. 195 p
- Tang,U.M, 2004. Budidaya Air Tawar, Unri press, Pekanbaru. 23 hal.
- Waldichuk, M. 1974. Somebiological Concern in Metals Pollution. P 1-15 In F.j. Venberg and W.B. Venberg (eds).Press.London.
- Yonvery, H. D. 2004. Histologi Insang Ikan Mas (*Cyprinus carpio*) Yang Dipaparkan Oleh Limbah Cair Kelapa Sawit. Skripsi Pada Fakultas Perikanan dan Ilmu Kelautan. Universitas Riau. Pekanbaru. Tidak Diterbitkan.
- Yudha, N.S., 1993. Pemantauan Kandungan Logam Berat Hg,Pb, Cd di Teluk Jakarta Sebagai Tolak Ukur Pencemaran. Laporan Praktek Lpang Fakultas Perikana Institu Pertanian Bogor, Bogor. 60 hal (tidak diterbitkan).